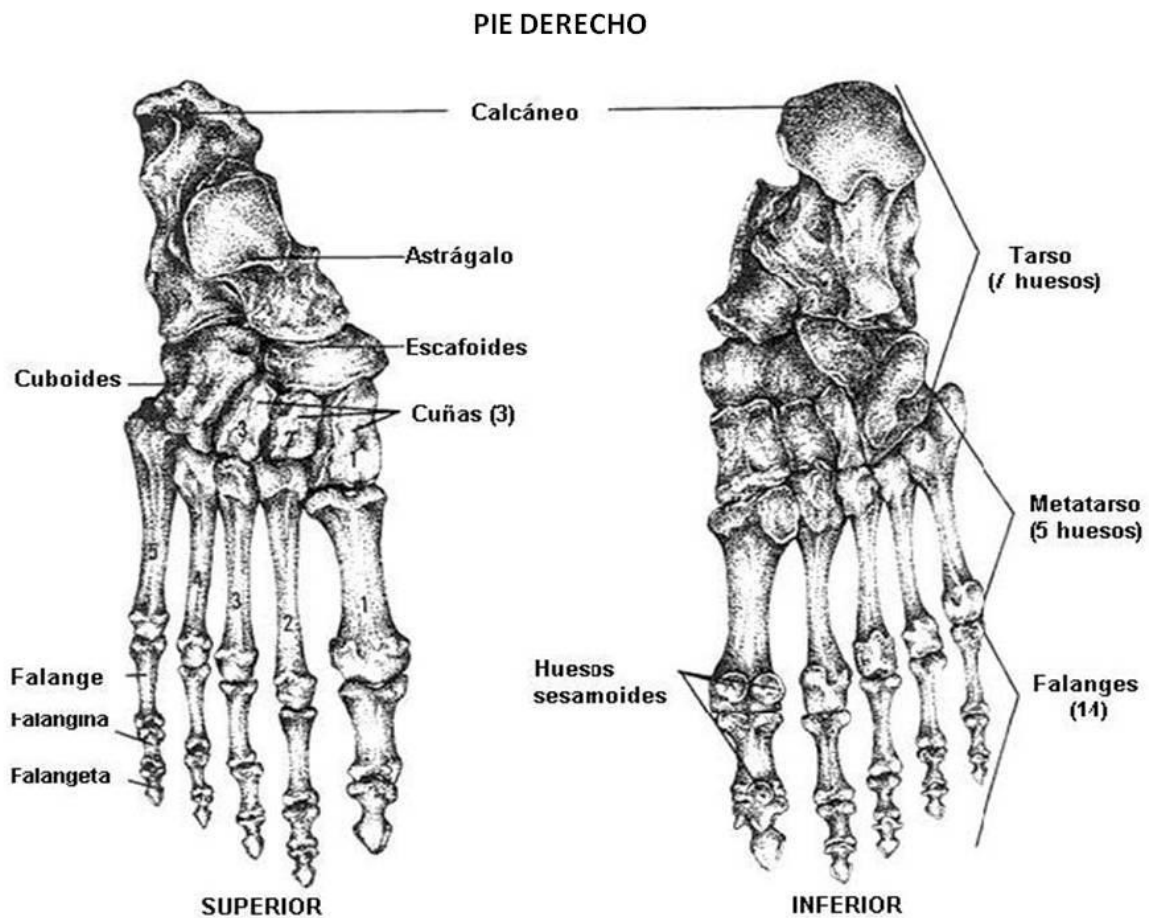


Tobillo y pie

Estructura ósea del pie

La estructura ósea del pie está compuesta por:

- El Tarso, formado por los huesos astrágalo, calcáneo, cuboideos, escafoides, 1º, 2º y 3º cuñas.
- El metatarso, compuesto por 5 huesos paralelos
- Las falanges, formando los dedos (1º falange, 2º falange o falangina y 3º falange o falangeta).



Articulaciones del tobillo y pie

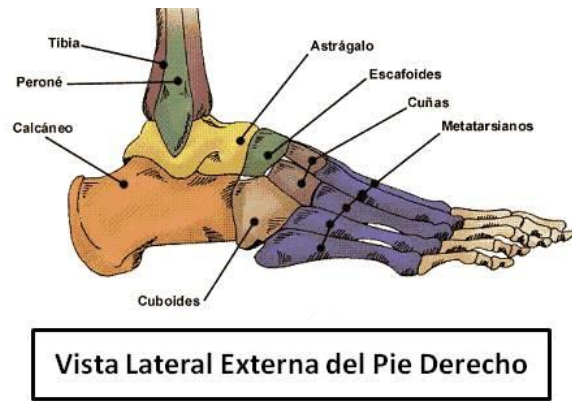
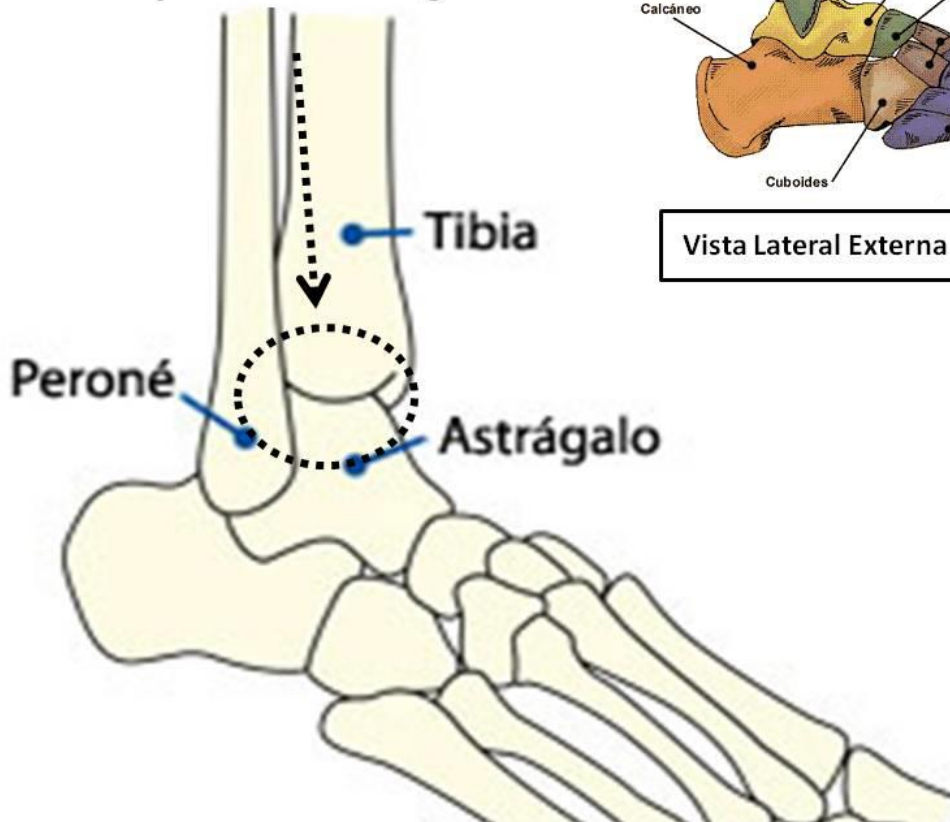
Articulación supraastragalina o tibia peronéo astragalina

Superficies articulares: Tróclea del astrágalo y Carillas articulares para los maléolos formando la Mortaja tibioperonea (formada por 2 ligamentos, el tibioperoneo anterior y el posterior).

Tipo: Se trata de una tróclea.

Movimientos: permite movimientos de flexión dorsal y plantar (eje supraastragalino) y movimientos especiales de inversión (planta del pie hacia adentro) y eversion (planta del pie hacia afuera)

Articulación Tibioperoneoastragalina

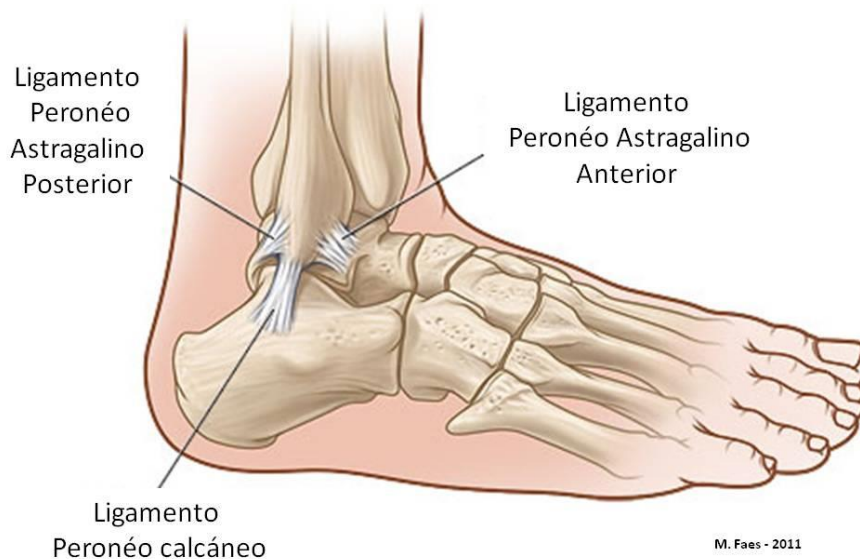

M. Faes - 2011

Ligamentos:

- **Ligamento deltoideo (interno):** formado por el Ligamento tibionavicular, Ligamento tibioposteroastragalino anterior y posterior y Ligamento tibiocalcáneo
- **Ligamentos externos:** Ligamento peroneoastragalino posterior y anterior y Ligamento peroneocalcáneo

LIGAMENTOS EXTERNOS DEL TOBILLO



M. Faes - 2011

Músculos

Dado el gran número de músculos de esta región, para un mejor estudio dividiremos los músculos por ventrales, dorsales y laterales y dentro de esta distinción el plano que ocupan.

- **VENTRALES**

Músculo tibial anterior:

Origen: Tibia y Membrana interósea (une tibia y peroné por sus bordes internos)

Inserción: 1ª cuña y base del 1r. metatarsiano

Movimientos: Flexor dorsal del pie | Supinador del pie

Músculo extensor largo de los dedos:

Origen: Cóndilo lateral de la tibia, peroné y membrana interósea

Inserción: Aponeurosis dorsal de los dedos 2º al 5º

Movimientos: Extensor de los dedos | Flexor dorsal | Pronador del pie

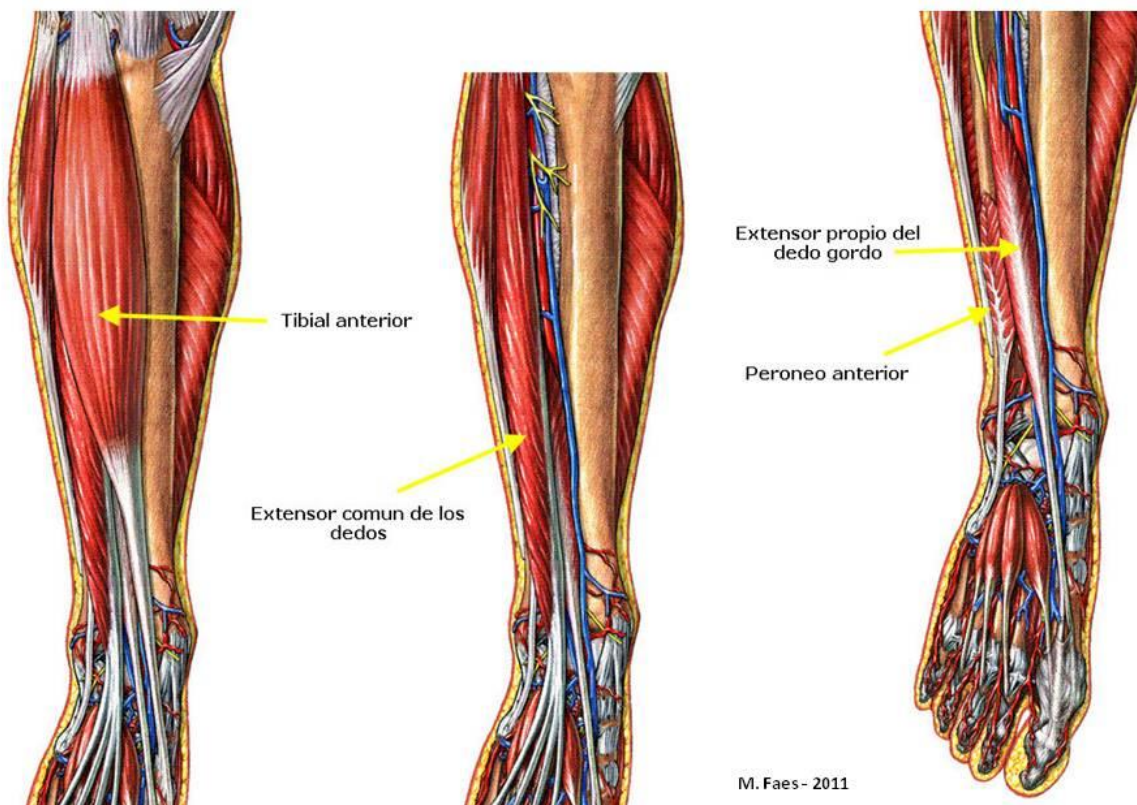
Músculo extensor largo del dedo gordo:

Origen: Peroné

Inserción: Falange distal del 1r. dedo

Movimientos: Flexor dorsal del pie, extensor del dedo gordo

Músculos Anteriores de la pierna



- **LATERALES**

Músculo peronéo lateral corto (brevis):

Origen: Peroné
Inserción: Apófisis estiloides 5º metatarsiano
Movimientos: Flexor plantar, pronador del pie

Músculo Peronéo lateral largo (Longus):

Origen: Cabeza del peroné
Inserción: Primera cuña y base del 1r. metatarsiano
Movimientos: Flexor plantar, pronador del pie

- **DORSALES**

Músculo tibial posterior

Origen: Tibia, peroné y membrana interósea
Inserción: Navicular, las tres cuñas y del 2º-4º metatarsianos
Movimientos: Flexor plantar y supinador del pie

Músculo Flexor largo del dedo gordo

Origen: Peroné
Inserción: Falange distal del dedo gordo
Movimientos: Flexor plantar y supinador del pie

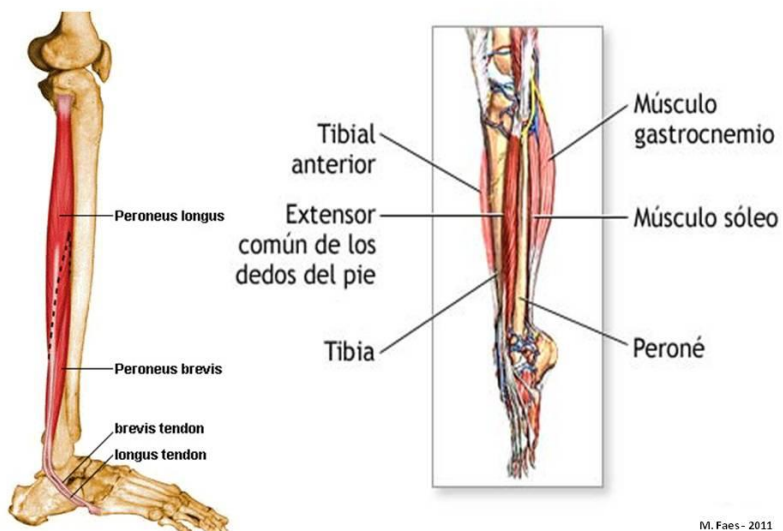
Músculo Flexor largo de los dedos

Origen: Tibia
Inserción: Falange distal, dedos 2-5
Movimientos: Flexor plantar y supinador

Músculo Sóleo

Origen: Cabeza del peroné y tibia
Inserción: Calcáneo (tendón de Aquiles)
Movimientos: Flexor plantar y supinador del pie

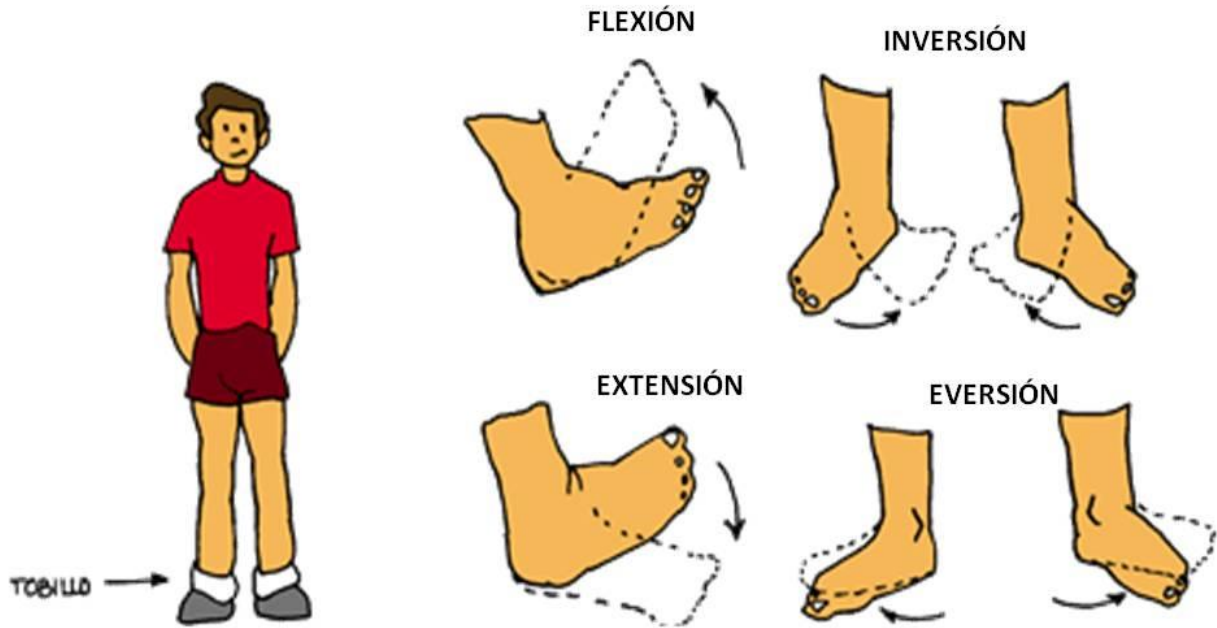
Músculos Laterales, Anteriores y Posteriores de la Pierna



Movimientos de pie y el tobillo

La articulación tibioperoneoastragalina permite movimientos en el plano sagital de flexión y extensión y movimientos especiales llamados inversión y eversión.

MOVIMIENTOS DEL TOBILLO



M. Faes - 2011

AUTOTEST

Seminario: Tobillo y pie

Preguntas

- 1) ¿Cómo está compuesta la articulación del tobillo?
- 2) Describa sintéticamente los huesos que la componen
- 3) ¿Qué movimientos posee esta articulación?
- 4) ¿Cuáles son los músculos que la movilizan?
- 5) Describir y explicar las distintas partes óseas del pie

Espacio para tus respuestas

